COVID-19: caso 109

Giancarlo GISMONDO VELARDI, Letterio MILITANO, Giuseppe E. GRECO, Ilaria V. TRECROCI, Matilde LICO, Giuseppe CASUSCELLI, Antonino BOVA, Vincenzo FIORILLO, Sandro BALDARI

Dipartimento dei Servizi Sanitari – U.O. Radiologia – ASP Vibo Valentia

Maschio, 47 anni. Anamnesi patologica remota muta.

Il paziente giunge tramite 118 il 29/3 in PS da Fabrizia ("zona rossa" della provincia di Vibo Valentia), per insorgenza di tosse stizzosa. Anamnesi patologica prossima positiva per contatto con paziente Covid-19: il fratello, infatti, è il paziente già esposto nel caso n. 100.

Gli esami di laboratorio documentano solo incremento dei valori di fibronogeno (511 mg/dl) e della VES (23 mm/h).

Saturazione di ossigeno 95%. Emogasanalisi nei limiti della norma.

L'esame TC

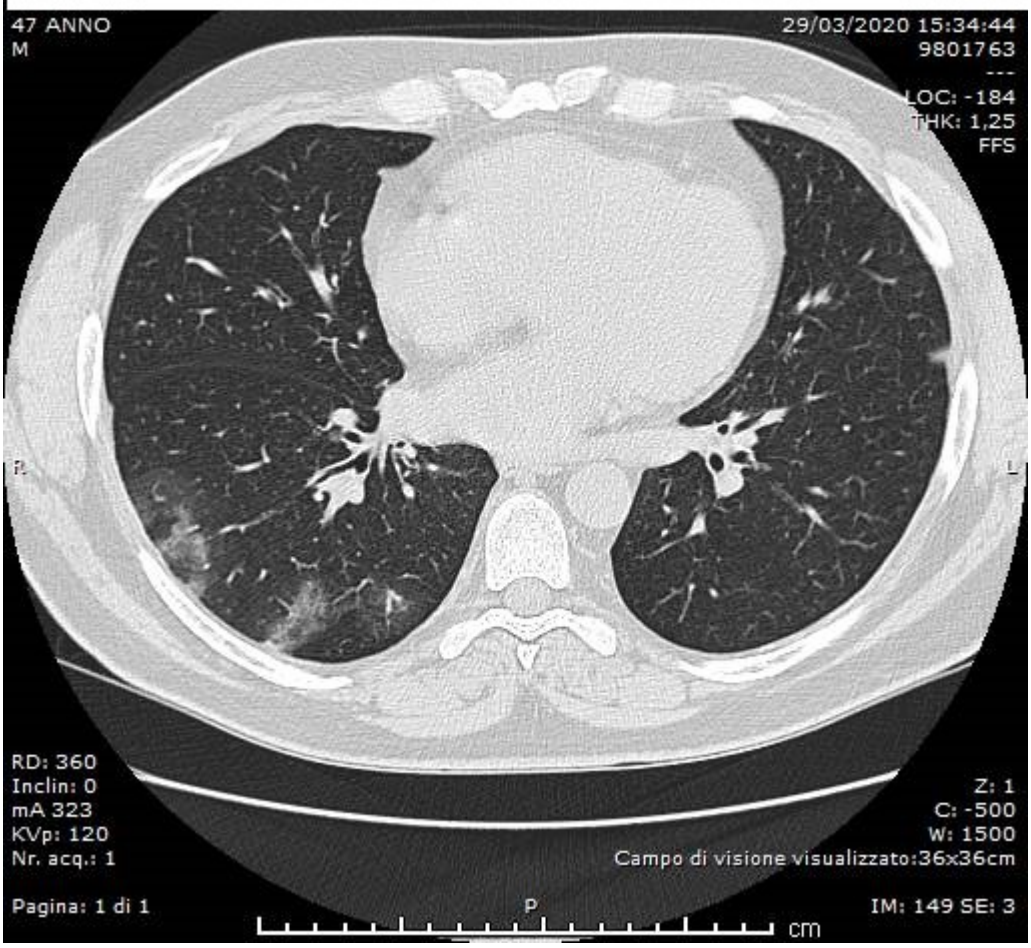
47 ANNO
M
29/03/2020 15:34:44
9801763

LOC: -184
THK: 1,25
FFS
R
L
RD: 360
Inclin: 0
mA 323
KVp: 120
Nr. acq.: 1
Z: 1
C: -500
W: 1500
Campo di visione visualizzato:36x36cm
Pagina: 1 di 1
P
IM: 149 SE: 3
cm

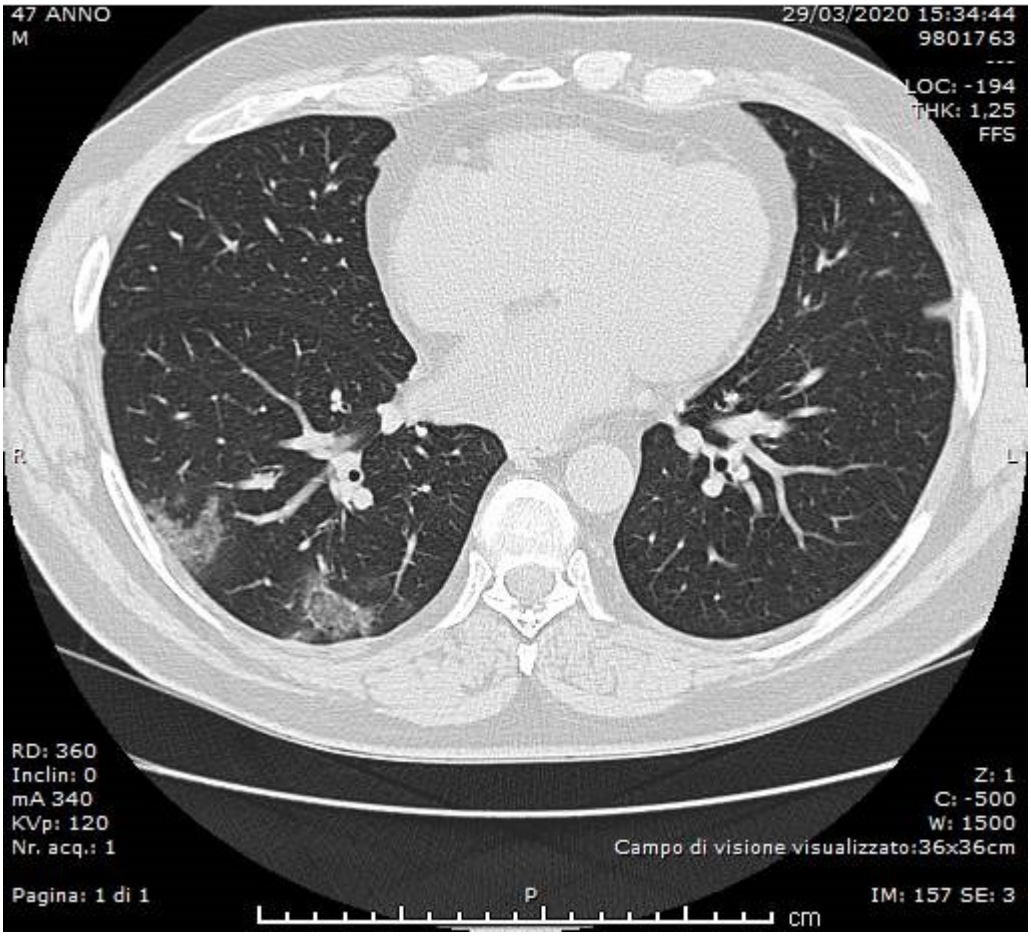
47 ANNO
M
29/03/2020 15:34:44
9801763

LOC: -194
THK: 1,25
FFS
R
L
RD: 360
Inclin: 0
mA 340
KVp: 120
Nr. acq.: 1
Z: 1
C: -500
W: 1500
Campo di visione visualizzato:36x36cm
Pagina: 1 di 1
P
IM: 157 SE: 3
cm

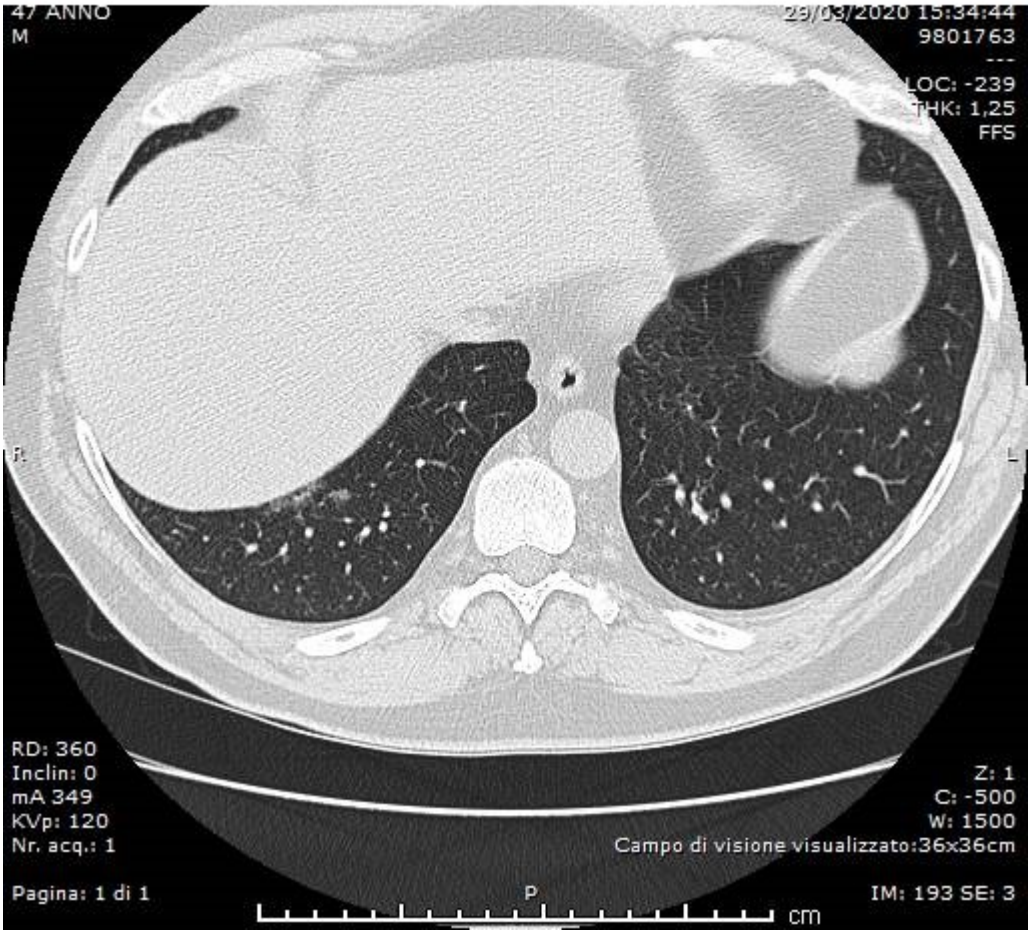
47 ANNO
M
29/03/2020 15:34:44
9801763

LOC: -239
THK: 1,25
FFS
R
L
RD: 360
Inclin: 0
mA 349
KVp: 120
Nr. acq.: 1
Z: 1
C: -500
W: 1500
Campo di visione visualizzato:36x36cm
Pagina: 1 di 1
P
IM: 193 SE: 3
cm

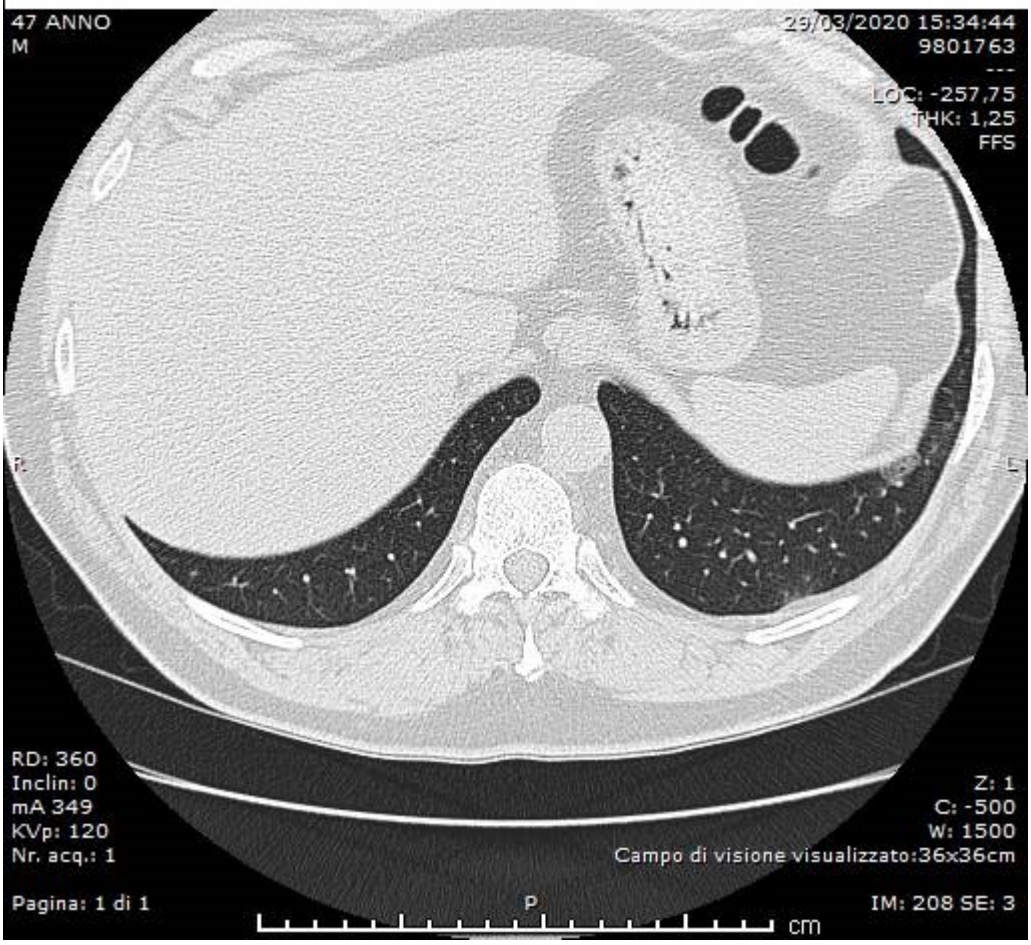
47 ANNO
M
29/03/2020 15:34:44
9801763

LOC: -257,75
THK: 1,25
FFS
R
L
RD: 360
Inclin: 0
mA 349
KVp: 120
Nr. acq.: 1
Z: 1
C: -500
W: 1500
Campo di visione visualizzato:36x36cm
Pagina: 1 di 1
P
IM: 208 SE: 3
cm

M
Oblique
MPR
29/03/2020 15:32:45
R
L
WW:1500 WC:-500
F
0
5
10 cm

-
M
Oblique
MPR
29/03/2020 15:32:45
R
L
WW:1500 WC:-500
F
0
5
10 cm
- 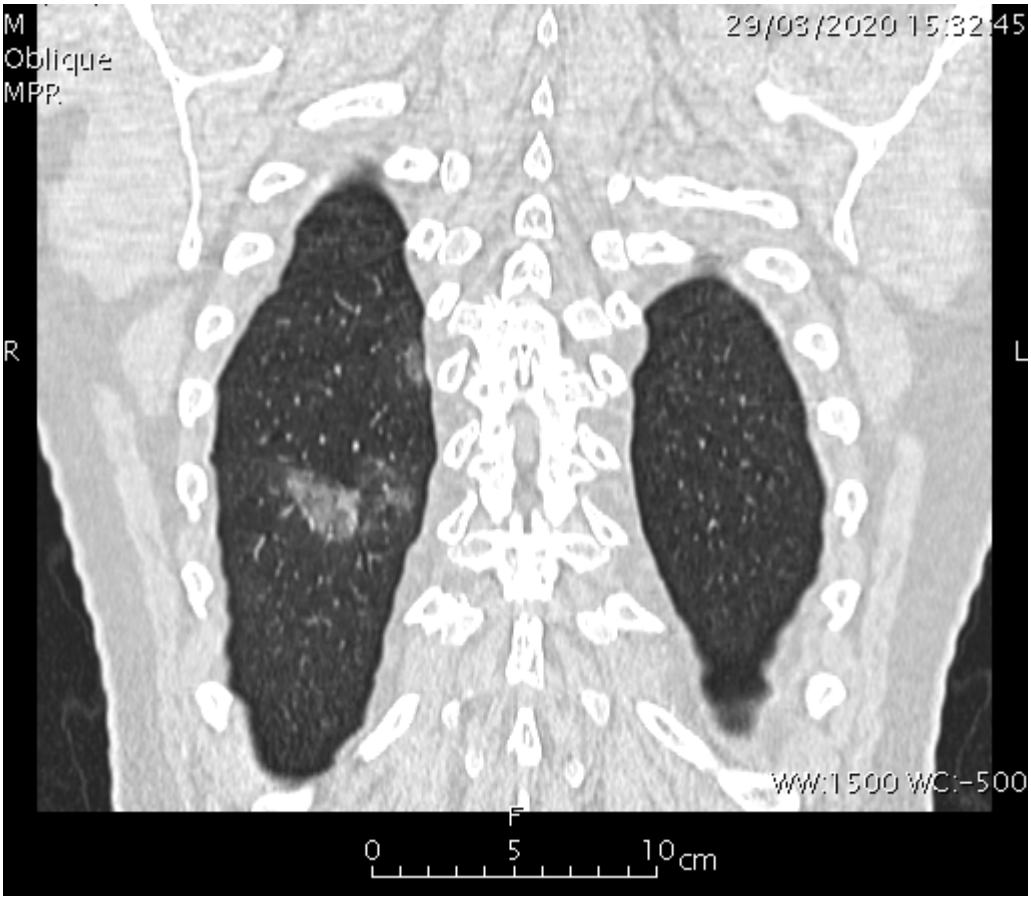
M
Oblique
MPR
29/03/2020 15:32:45
R
L
WW:1500 WC:-500
F
0
5
10 cm

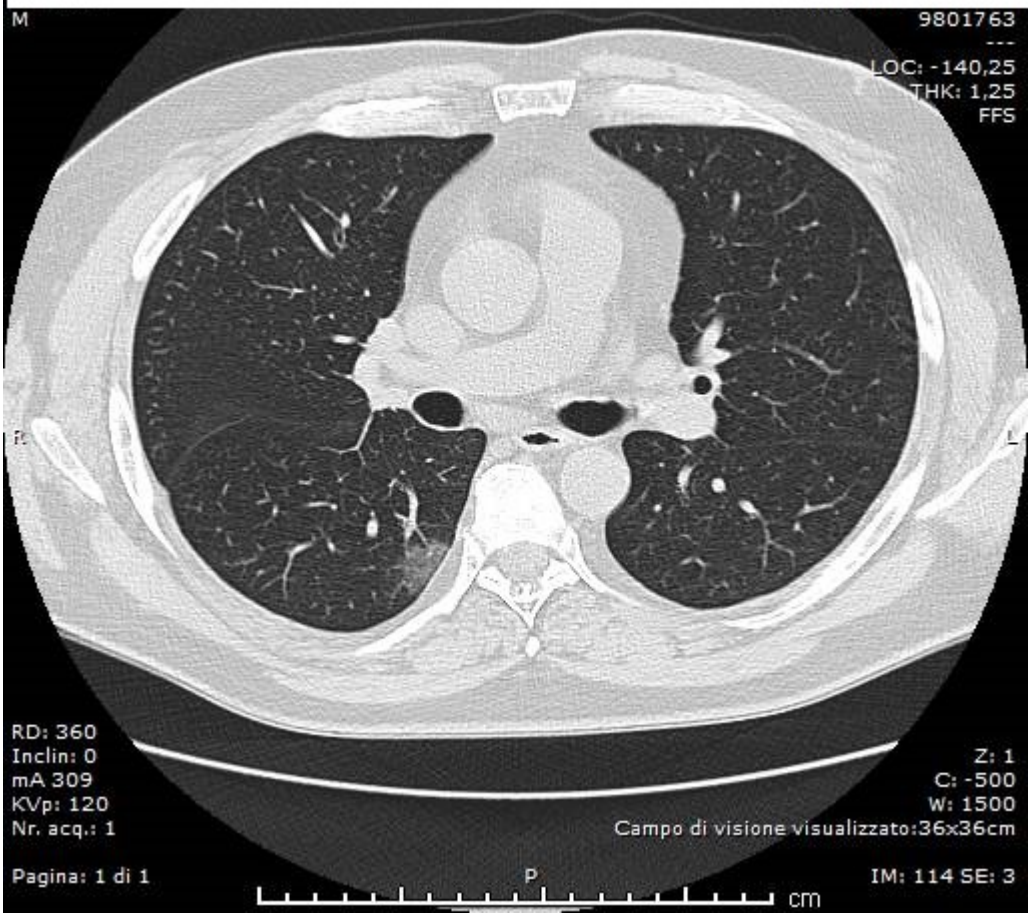
M
9801763

LOC: -140,25
THK: 1,25
FFS
R
L
RD: 360
Inclin: 0
mA 309
KVp: 120
Nr. acq.: 1
Z: 1
C: -500
W: 1500
Campo di visione visualizzato:36x36cm
Pagina: 1 di 1
P
IM: 114 SE: 3
cm

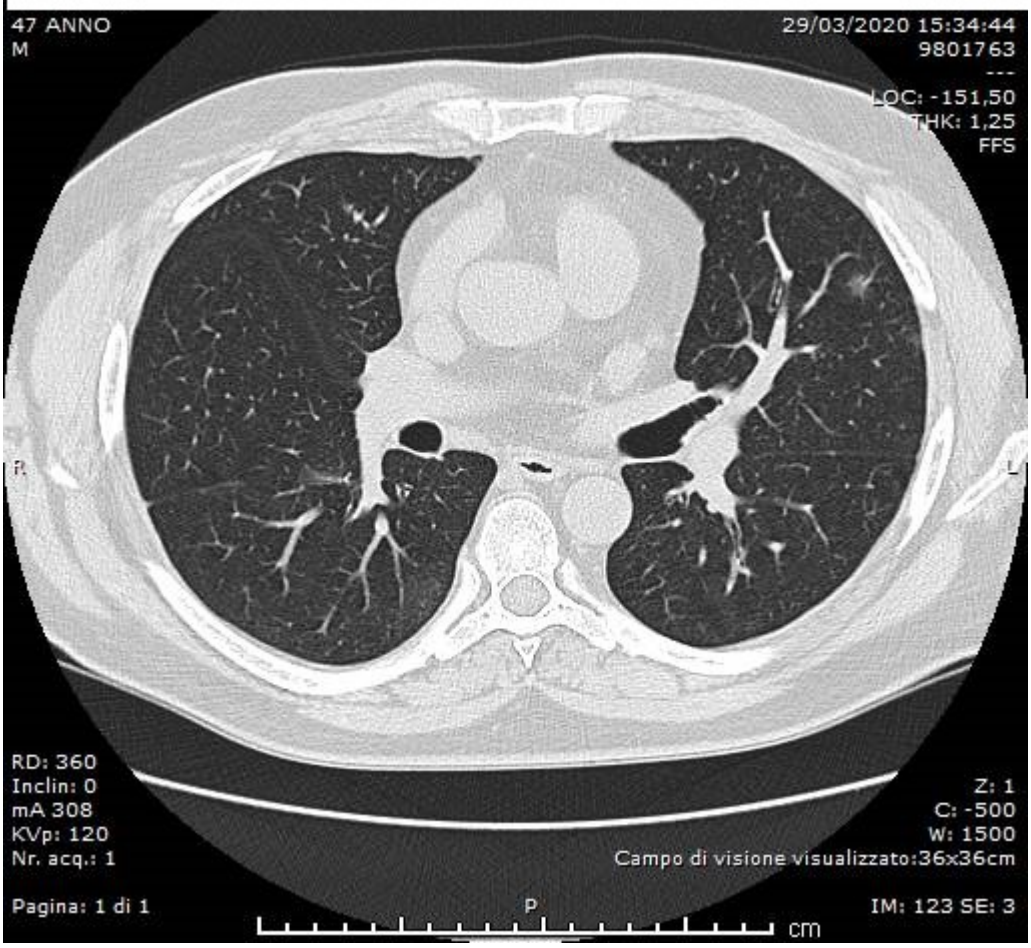
47 ANNO
M
29/03/2020 15:34:44
9801763

LOC: -151,50
THK: 1,25
FFS
R
L
RD: 360
Inclin: 0
mA 308
KVp: 120
Nr. acq.: 1
Z: 1
C: -500
W: 1500
Campo di visione visualizzato:36x36cm
Pagina: 1 di 1
P
IM: 123 SE: 3
cm

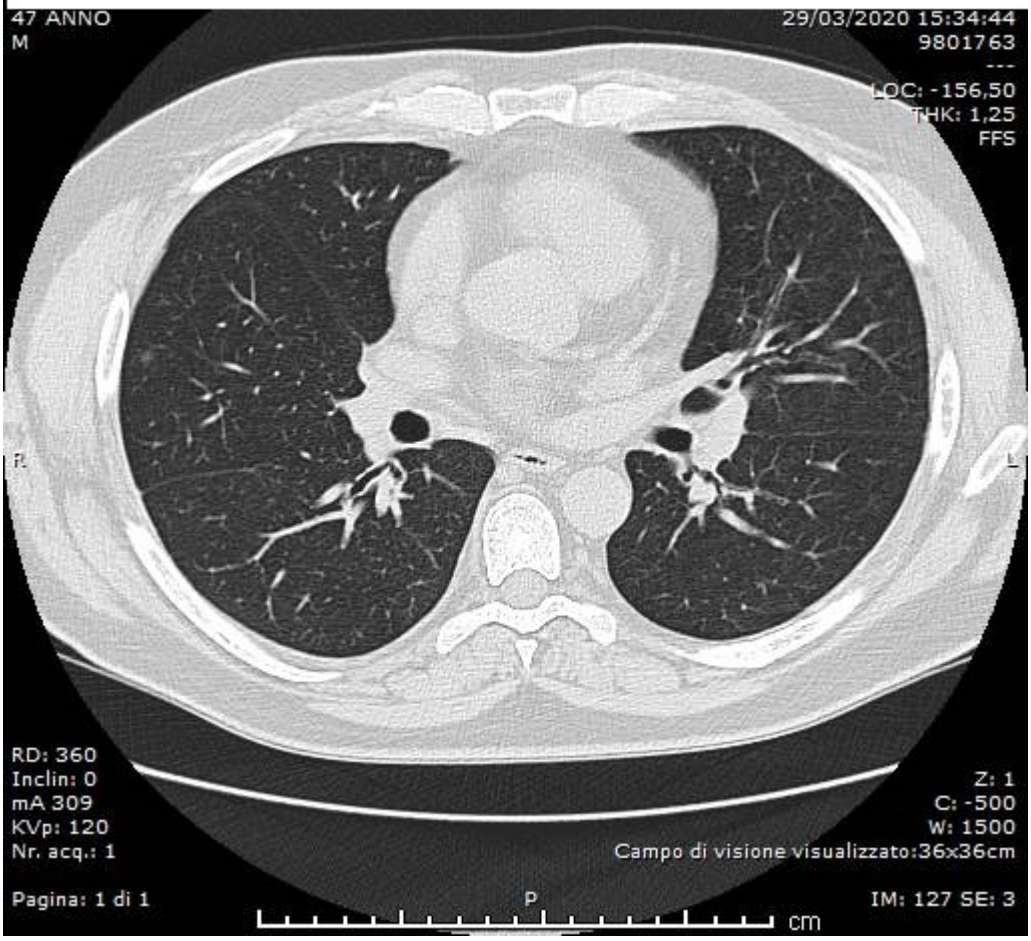

documenta alcuni circoscritti focolai di addensamento parenchimale a vetro smerigliato con associato ispessimento dei setti interlobulari, a distribuzione periferica a carico:
-del segmento superiore, latero-basale e postero-basale del lobo inferiore destro;
-del segmento laterale del lobo medio;
-del segmento latero-basale e postero-basale del lobo inferiore sinistro;
-del segmento anteriore del lobo superiore sinistro.
I rilievi suddescritti sono compatibili con quadro di polmonite interstiziale di natura infettiva in fase iniziale.
Il tampone conferma la positività per Covid-19.
Il paziente viene ricoverato presso il reparto di Malattie Infettive del P.O. “G. Jazzolino” di Vibo Valentia, ove viene trattato mediante terapia antivirale e levofloxacina. In data 9/4 viene effettuato esame ecografico polmonare che documenta

assenza di linee B.
Il paziente viene dimesso in data 10/4 per il miglioramento delle condizioni cliniche.